VASCULITELE SISTEMICE

Prof. Coman Tănăsescu

SCOALA DE VARA MED INT
2015

DEFINIŢIE

- grup heterogen de boli relativ rare
- clasificare imprecisă

- caracterizate de prezenţa la nivelul peretelui vascular :
  - infiltrat inflamator
  - necroză

CLASIFICAREA VASCULITELOR SISTEMICE

MĂRIME VAS	PRIMARĂ	SECUNDARĂ
ARTERE MARI	- ART. CELULE GIGANTE - ART. TAKAYASU	- AORTITA REUMATOIDĂ - INFECŢII – LUES, TBC
ARTERE MEDII	- POLIARTERITA NODOASĂ – CLASICĂ BOALA KAWASAKI	- POLIARTERITA NODOASĂ SECUNDARĂ INFECŢIEI CU VHB
ARTERE MEDII/MICI - ANCA +	- GRANULOMATOZA WEGENER* - SDR. CHURG-STRAUSS* - POLIANGEITA MICROSCOPICĂ*	- SECUNDARE COLAGENOZELOR (AR, LES, SS) - MEDICAMENTE - INFECŢII (HIV)
VASE MICI -(arteriole, capilare, - venule) - - complexe imune circulante	-- PURPURA HENOCH- - SCHONLEIN -- CRIOGLOBULINEMIA -- VASCULITA CUTANATĂ - LEUCOCITOCLASTICĂ	-- INFECŢIA CU VHC -- MEDICAMENTE

*ANCA + AFECTARE RENALĂ ↑↑↑↑ RĂSPUNS BUN CICLOFOSFAMIDĂ

CLASIFICAREA VASCULITELOR SISTEMICE

MĂRIME VAS	PRIMARĂ	SECUNDARĂ
ARTERE MARI	- ART. CELULE GIGANTE - ART. TAKAYASU	- AORTITA REUMATOIDĂ - INFECŢII – LUES, TBC
ARTERE MEDII	- POLIARTERITA NODOASĂ – CLASICĂ BOALA KAWASAKI	- POLIARTERITA NODOASĂ SECUNDARĂ INFECŢIEI CU VHB
ARTERE MEDII/MICI - ANCA +	- GRANULOMATOZĂ CU POLIANGEITA - S GRANULOMATOZĂ EOZINOFILICĂ CU POLIANGEITĂ * - P	- SECUNDARE COLAGENOZELOR (AR, LES, SS) - MEDICAMENTE - INFECŢII (HIV)
VASE MICI -(arteriole, capilare, - venule) - - complexe imune circulante	- PURPURA HENOCH VASCULITA IgA SCHONLEIN - CRIOGLOBULINEMIA - VASCULITA CUTANATĂ - LEUCOCITOCLASTICĂ	- INFECŢIA CU VHC - MEDICAMENTE

*ANCA + AFECTARE RENALĂ ↑↑↑↑ RĂSPUNS BUN CICLOFOSFAMIDĂ

TABLE 143.3 INFECTION AND VASCULITIS

Vessel involved	Infection	
Large arteries	Bacterial	*Staphylococcus, Salmonella, Mycobacterium, Streptococcus*
	Spirochetal	*Treponema pallidum*
	Fungal	Coccidiomycosis
Medium arteries	Bacterial	Group A *Streptococcus, Mycobacterium*
	Viral	HBV, HCV, HIV, parvovirus B19
Small vessels and medium arteries	Bacterial	*Streptococcus*
	Viral	HBV, HCV, HIV, CMV
Small vessels (leucocytoclastic)	Bacterial	*Staphylococcus, Salmonella, Mycobacterium, Streptococcus, Yersinia, Neisseria*
	Viral	HIV, CMV, herpes zoster, parvovirus B19
	Rickettsiae	

HBV, HCV, hepatitis B and C viruses; CMV, cytomegalovirus.

© www.rheumtext.com - Hochberg et al (eds)

CLASIFICARE PATOGENICĂ

- TIP I – IgE – Churg-Strauss
- TIP II – citotoxicitate celulară
  - Granulomatoza Wegener, poliangeita microscopică, Kawasaki
- TIP III – complexe imune circulante
  - PAN, purpura HS, crioglobulinemia, vasculitele secundare bolilor de colagen
- TIP IV – hipersensibilitate mediată celular
  - Arterita CG, Takayasu

INVESTIGAREA VASCULITELOR

- Sindromul inflamator
  - hemoleucograma – eozinofile
  - VSH
  - proteina C reactivă
  - fibrinogen

INVESTIGAREA VASCULITELOR

- Afectarea de organ
- Orice biopsie se efectuează înaintea terapiei de imunosupresie
  - Sumar urină, funcţia renală
  - Teste hepatice
  - Imagistică – CT, MR
  - SNP – viteze conducere, biopsie
  - Cord (+ eco), tub digestiv
  - Piele - <u>biopsie</u>

INVESTIGAREA VASCULITELOR

- Serologie
  - Autoanticorpi
    - ANCA, ANA
  - Complement seric, crioglobuline
  - FR, antiFL
  - Hemoculturi
  - Virusuri – VHB, VHC, HIV, CMV

ANTICORPII ANTICITOPLASMĂ DE NEUTROFIL (ANCA)

- Descrişi în 1982
- Cei mai specifici sunt c-ANCA
- Asociaţi cu mecanism tip II
  - Granulomatoza Wegener
  - Poliangeita microscopică
  - Churg-Strauss
  - Boala Kawasaki

DIAGNOSTIC DIFERENŢIAL

- Aspectul sistemic
  - Endocardita infecţioasă, paraneoplaziile
- Embolii sistemice
  - Mixom atrial
- Tromboze difuze
  - SAFL, crioglobulinemii

DIAGNOSTIC POZITIV

ASPECTUL CLINIC AL BOLII

BIOPSIE

SEROLOGIE

IMAGISTICĂ

VASE MEDII ŞI MICI

POLIARTERITA NODOASĂ

PAN

- Kussmaul şi Maier – 1866 (periarterită!)
- Inflamaţie artere medii şi mici
- Nu afectează arteriole, capilare, venule
- <u>Nu se asociază cu glomerulonefrita</u>

PAN

- Inflamaţie bogată în neutrofile
- Necroză fibrinoidă
- Anevrisme ale peretelui arterial
- Absenţa granuloamelor
- Asociere cu infecţia cu VHB, rar VHC

PAN

- Febră, astenie severă, stare generală alterată
- Artralgii, mialgii
- Semne de PAN după săpt. – luni
- Piele – livedo, noduli subcutanaţi, gangrene
- SNP – mononevrita multiplex gambe, braţe
- Digestiv – angina intestinală, infarcte hepatice, colecistită şi apendicită acută, perforaţii
- Renal – vasculita vaselor interlobulare, HTA

LIVEDO RETICULARIS

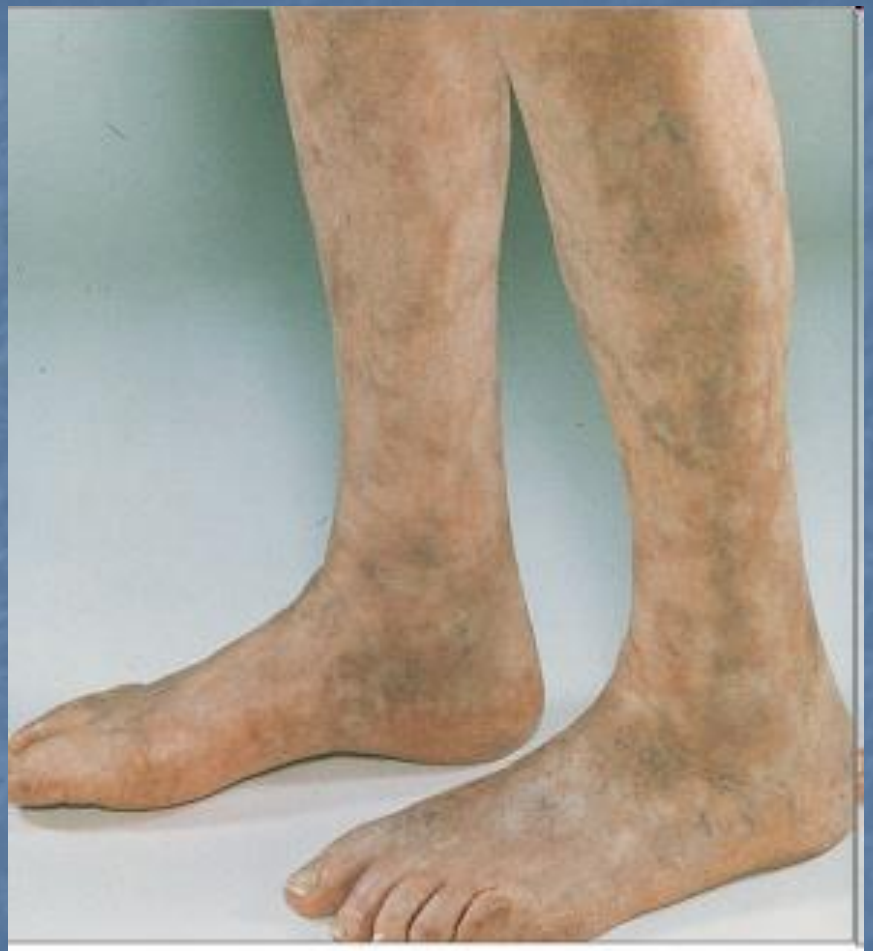

© www.rheumtext.com - Hochberg et al (eds)

Boli asociate cu *livedo reticularis*

- sindromul antifosfolipidic
- LES ± SAFL
- poliarterită nodoasă
- crioglobulinemii
- scleroza sistemică
- boli infecţioase (tuberculoză, sifilis)

INFARCTE DIGITALE

© www.rheumtext.com - Hochberg et al (eds)

PAN

- La
  inf
- He
  mi
- Infecţie VHB
- Im vrisme

ANCA negativ

AgHBs !!

- Tratament:
- Imunosupresie
  - Corticoizi – în puls
  - Cure scurte, intense
- Antiviral
  - lamivudina, entecavir,
  - NU IFN!!

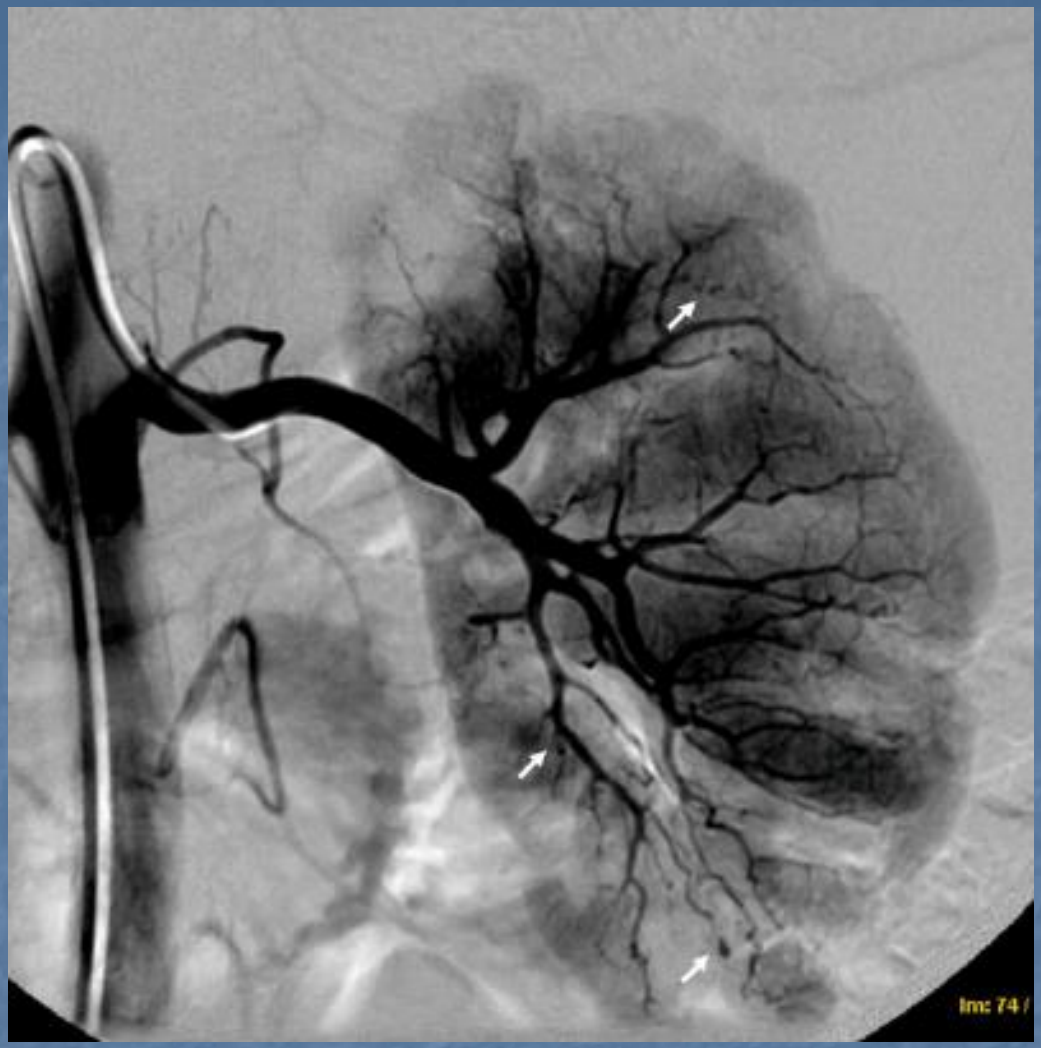

ANGIOGRAFIE RENALA – stenoze, microanevrisme, amputatii vasculare in POLIARTERITA NODOASA

ARTERIOGRAFIE MEZENTERICĂ – ANEVRISME ŞI STENOZE

© www.rheumtext.com - Hochberg et al (eds)

COLECISTITĂ ACUTĂ NELITIAZICĂ – VASCULITA ARTEREI COLECISTICE

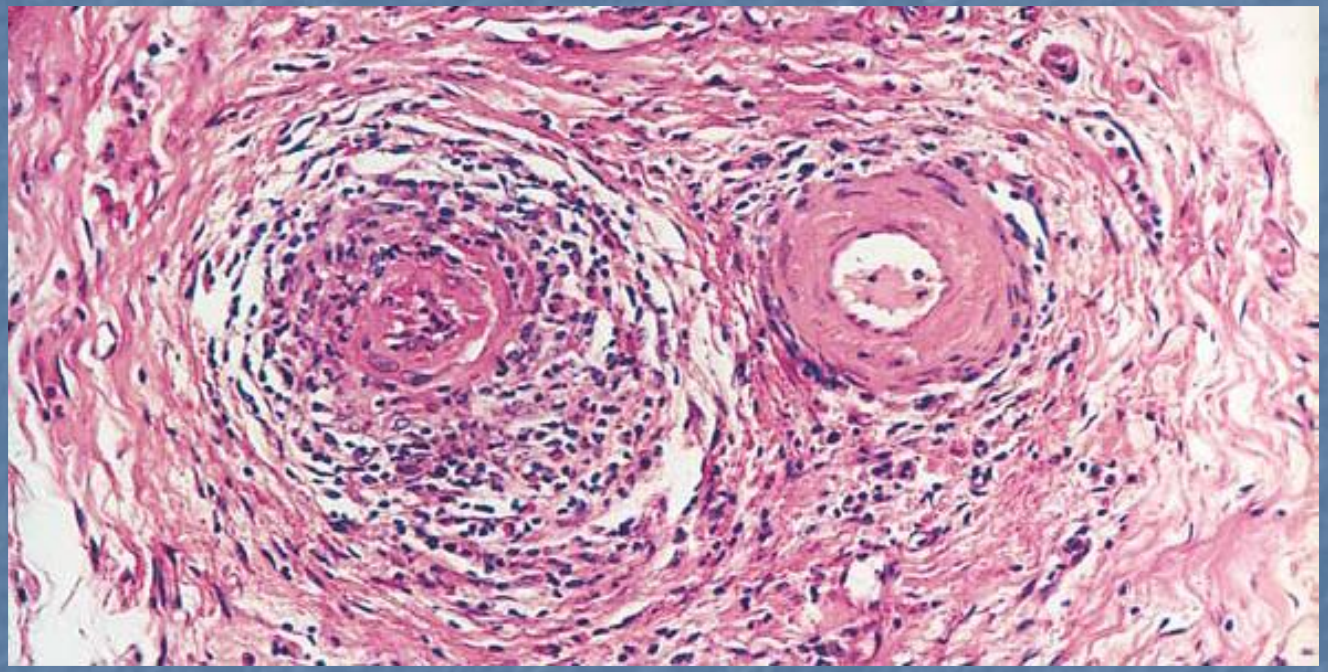

PAN

- Laborator nespecific – inflamaţie
- Hematurie microscopică
- Infecţie VHB
- Imagistic – anevrisme – mezenterice -

- Tratament:
- Scor severitate (BVAS)

- Imunosupresie
  - Corticoizi – în puls
  - Cure scurte, intense
- Antiviral
  - lamivudina, entecavir,
  - NU IFN!!

POLIANGEITA MICROSCOPICĂ

- Vase mici – arteriole, capilare, venule
- Mai frecventă decât PAN
- Confuzii cu PAN!!

- Leziuni necrotice cu puţine depozite imune – aspect "pauci imun"
- Absenţa granuloamelor
- p-ANCA pozitiv (70%)

POLIANGEITA MICROSCOPICĂ

- Tropism
  - renal - GN
  - pulmonar – capilarită
    - sindrom renopulmonar
  - piele – purpură palpabilă
  - SNP – mononevritis multiplex

TABLE 146.6 DISTINGUISHING MICROSCOPIC POLYANGIITIS FROM CLASSIC POLYARTERITIS NODOSA

	Criteria	PAN	MPA
Histology	Type of vasculitis	Necrotizing with mixed cells, rarely granulomatous	Necrotizing with mixed cells, not granulomatous
	Type of vessels involved	Medium- and small-sized muscle arteries, sometimes arterioles	Small vessels (capillaries, venules or arterioles) Small and medium-sized arteries may also be affected
Distribution and localization	Kidney Renal vasculitis with renovascular hypertension, renal infarcts and microaneurysms	Yes	No
	Rapidly progressive glomerulonephritis	No	Very common
	Lung Lung hemorrhage	No	Yes
	Peripheral neuropathy	50–80%	10–30%
Laboratory data	pANCA	Rare <20%	pANCA (80%) and cANCA
	HBV infection	Yes (uncommon)	No
Abnormal angiography	Microaneurysms, smooth tapered vessels, stenosis, poststenotic dilation	Yes (variable)	No

HBV, hepatitis B virus; MPA, microscopic polyangiitis; PAN, polyarteritis nodosa
(Adapted from Guillevin and Lhote[14].)

© www.rheumtext.com - Hochberg et al (eds)

GRANULOMATOZA CU POLIANGEITĂ

(Granulomatoza Wegener)

GW

- Vase mici – rar medii
- Inflamaţie granulomatoasă
- Necroze perete vascular
- c-ANCA pozitiv (80-90%)

GW

- Tropism
  - Căi aeriene superioare
  - Căi aeriene inferioare
    - Noduli pulmonari
- Renal
- Articular – dureri intense
- SNP

INDIVIDUAL ORGAN SYSTEM INVOLVEMENT IN WEGENER'S GRANULOMATOSIS

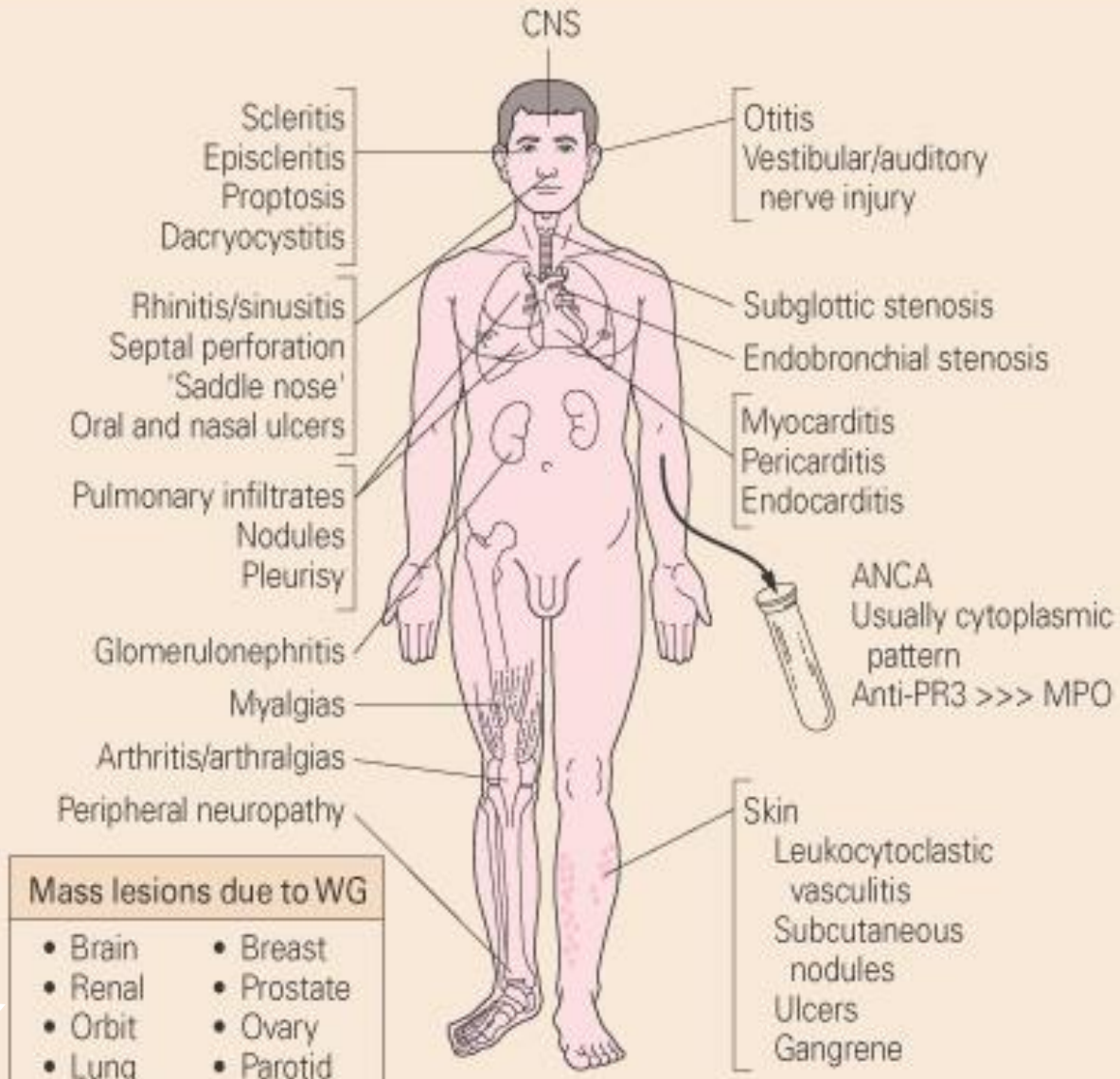

Mass lesions due to WG

- Brain
- Renal
- Orbit
- Lung
- Breast
- Prostate
- Ovary
- Parotid

© www.rheumtext.com - Hochberg et al (eds)

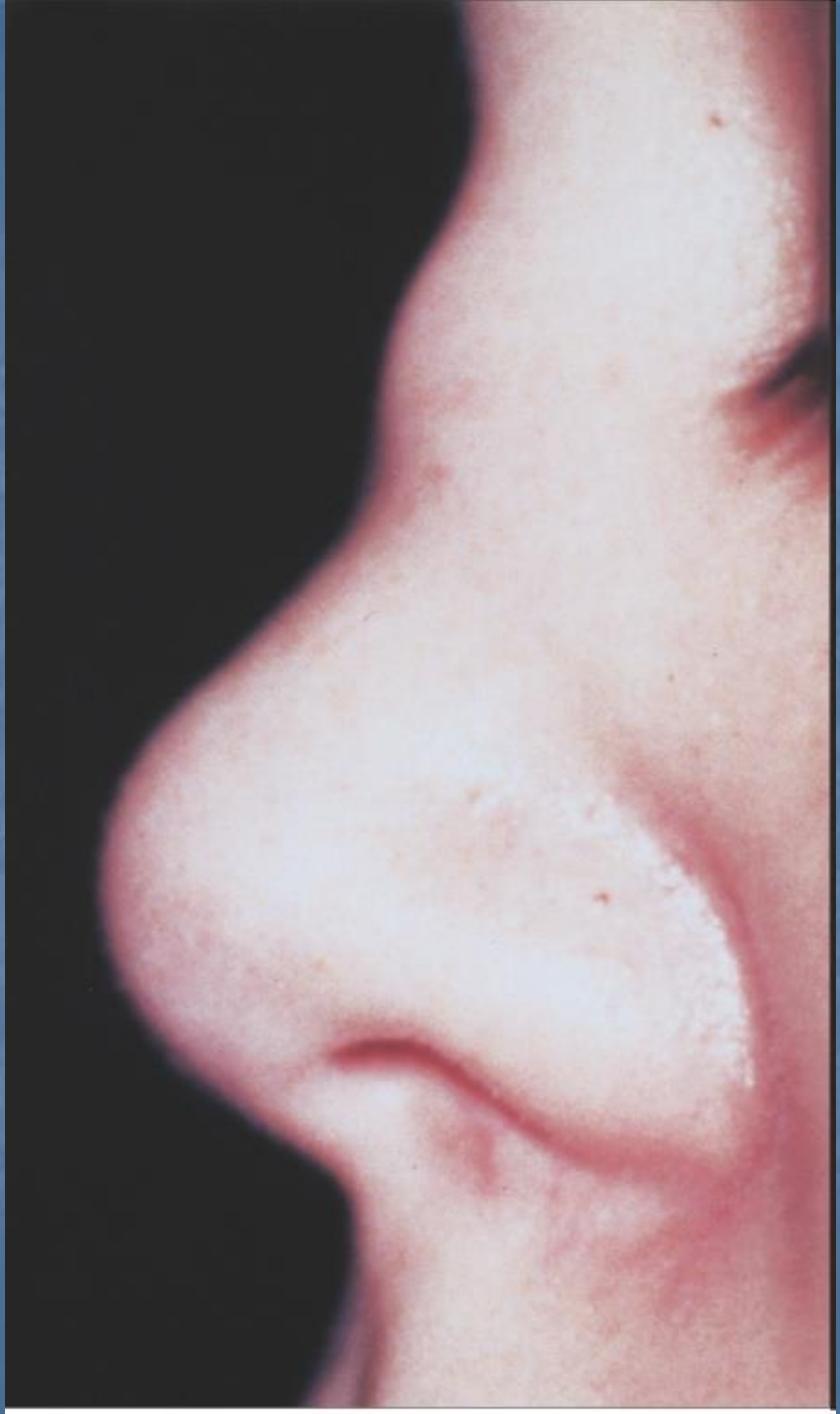

© www.rheumtext.com - Hochberg et al (eds)

TUMORA ORBITA STANGA

© www.rheumtext.com - Hochberg et al (eds)

NODULI PULMONARI BILATERALI UNII DIN EI SUNT NECROZATI

© www.rheumtext.com - Hochberg et al (eds)

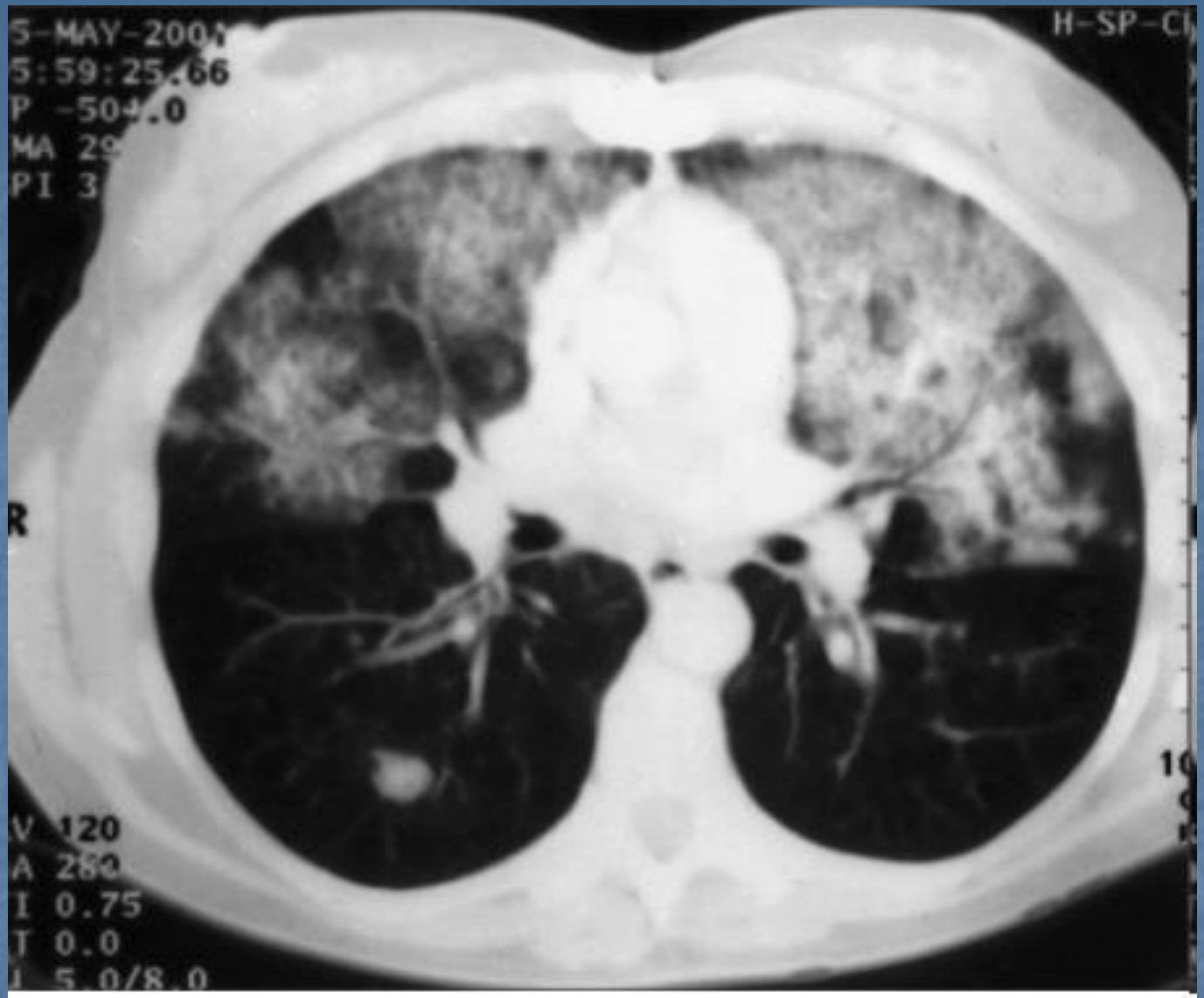

© www.rheumtext.com - Hochberg et al (eds)

HEMORAGIE ALVEOLARA

ANTICORPII ANTICITOPLASMĂ DE NEUTROFIL (c-ANCA)
- anti proteinaza 3 –

•*GRANULOCITOPENIE ÎN ANGEITĂ - 90%*

ASPECTUL CLINIC sau/şi BIOPSIA

GRANULOMATOZA EOZINOFILICĂ CU POLIANGEITĂ

(Sindromul Churg-Strauss)

SINDROMUL CHURG-STRAUSS

- Incidenţă redusă
- Vase mici
- p-ANCA pozitiv (50-70%)
- Evoluţie iniţială ca astm bronşic atopic + eozinofilie (> 1000/mmc) + rinită alergică

SINDROMUL CHURG-STRAUSS

- Astm

vasculită sistemică

- purpură, noduli subcutanaţi, artrită, cardiomiopatie, neuropatie –
- infiltrate pulmonare
- vasculită abdominală, renală

ANTICORPII ANTICITOPLASMĂ DE NEUTROFIL (p-ANCA)

- anti mieloperoxidaza –

- ***POLIANGEITA MICROSCOPICĂ – 80%***
- ***GRANULOMATOZA EOZINOFILICĂ CU POLIANGEITĂ (CHURG-STRAUSS) – 80%***

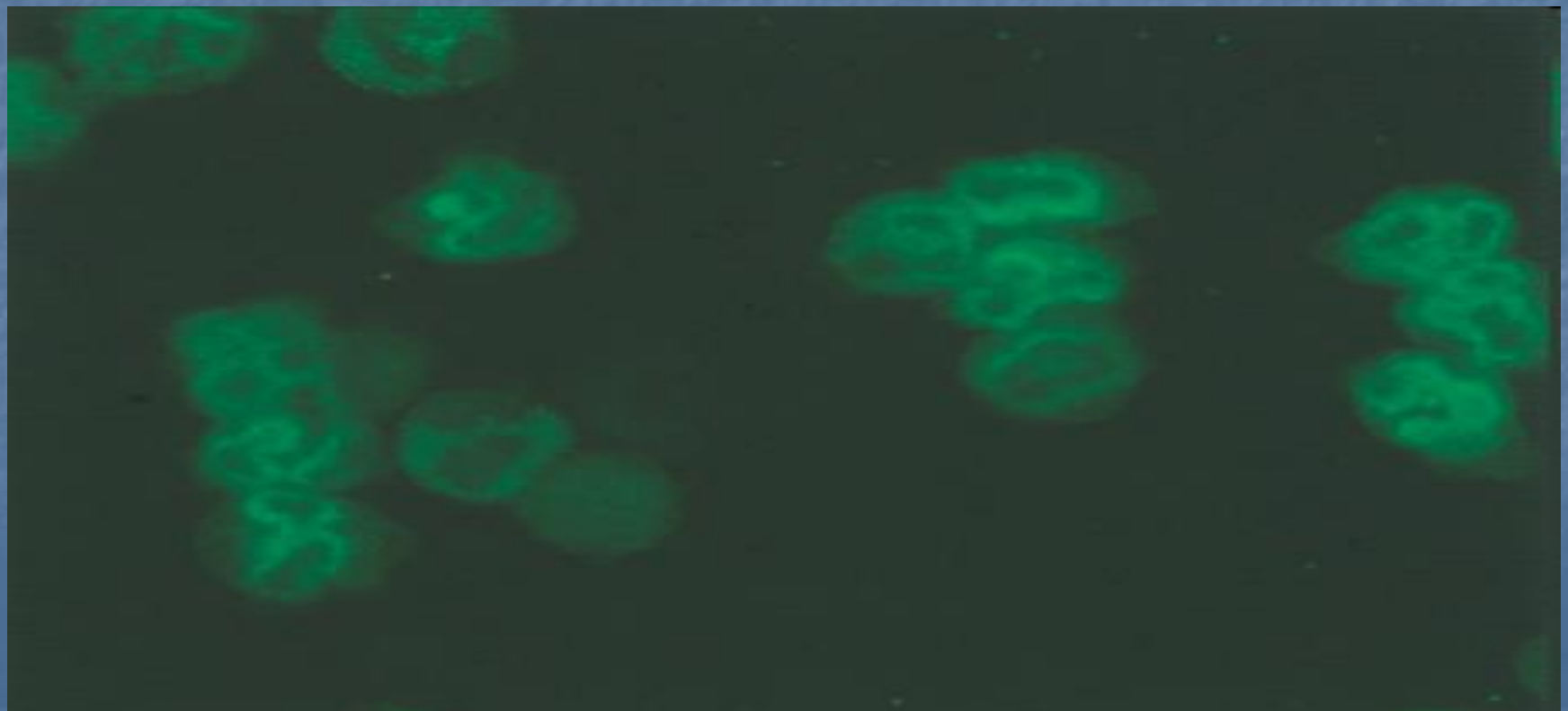

TABLE 148.2 COMPARISON OF ANCA-ASSOCIATED VASCULITIDES

	Wegener's granulomatosis	MPA	CSS
ANCA-positive (%)	80–90	75	50
Typical results*	c-ANCA/proteinase 3	p-ANCA/MPO	p-ANCA/MPO
Upper respiratory tract	Nasal septal perforation Saddle-nose deformity Subglottic stenosis	Usually absent or mild	Nasal polyps Allergic rhinitis
Lung	Nodules, infiltrates or cavitary lesions	Alveolar hemorrhage	Asthma Infiltrates
Kidney	NCGN, occasional granulomatous features	NCGN	NCGN
Distinguishing features	Destructive upper airway disease, granulomatous inflammation	No granulomatous inflammation	Asthma, allergy, eosinophilia, granulomatous infiltrates with abundant eosinophils

* These relationships are not absolute. A minority of patients with WG may be p-ANCA/MPO-positive and a minority of patients with MPA or CSS may be c-ANCA/PR3-positive.
The table lists the cardinal features of three vasculitides commonly associated with ANCA.

 © www.rheumtext.com - Hochberg et al (eds)

Tratamentul vasculitelor ANCA+

- INDUCŢIE
  - ciclofosfamida
  - corticoterapie
  - rituximab
- INTREŢINERE
  - Metotrexat, azatioprina, rituximab

TABLE 143.2 RELATIONSHIP BETWEEN VESSEL SIZE AND RESPONSE TO TREATMENT

Dominant vessel	Corticosteroids alone	Cyclophosphamide + corticosteroids	Others
Large arteries	+++	–	+
Medium arteries	+	++	++*
Small vessels and medium arteries	+	+++	–
Small vessels	+	–	++

* Includes plasmapheresis, antiviral treatment for Hepatitis B-associated vasculitis, and intravenous immunoglobulin for Kawasaki disease.

(With permission from Scott and Watts[9].)

© www.rheumtext.com - Hochberg et al (eds)

DIFERENŢIEREA LIMFOCITULUI B
- exprimarea CD20 pe membrana celulară -

cel. st[illegible] proB B imatur B matur B cu memorie [illegible]

CD20 PREZENT

RITUXIMAB (anti-CD20) → citotoxicitate mediată de complement/anticorpi ± apoptoza (mediată FcγR IIIa) → depleţie LB

RITUXIMAB APROBAT IN VASCULITELE ANCA POZITIVE

- **2012 – FDA aprobă ca terapie de primă linie în GPA şi MPA combinaţia de RITUXIMAB şi corticoterapie**
- **RTX este mai eficient decât CYC la pacienţii cu recăderi**

PURPURA HENOCH-SCHONLEIN

Vasculita IgA

- tetrada caracteristică -

- **Purpura (*purpura reumatică*)**
- **Artrite**
- **Dureri abdominale**
- **Glomerulonefrită**

- **Heberden 1801**
- **Henoch (studentul lui Schonlein)**
  - **digestiv şi renal**

- Depozite perivasculare de IgA
- Creştere IgA în sânge
- Complexe imune cu IgA

- Implicată numai subclasaIgA1

Aspecte clinice

- copii (cea mai frecventă vasculită), adolescenţi
- debut acut
- febră
- purpură palpabilă m.inferioare, fese

Aspecte clinice

- dureri abdominale
  - edem, ischemie, pseudoangină
  - hematochezie
  - pot precede debutul acut
- artrite art. mari, migratorii
- renal
  - după purpură
  - hematurie micro, proteinurie

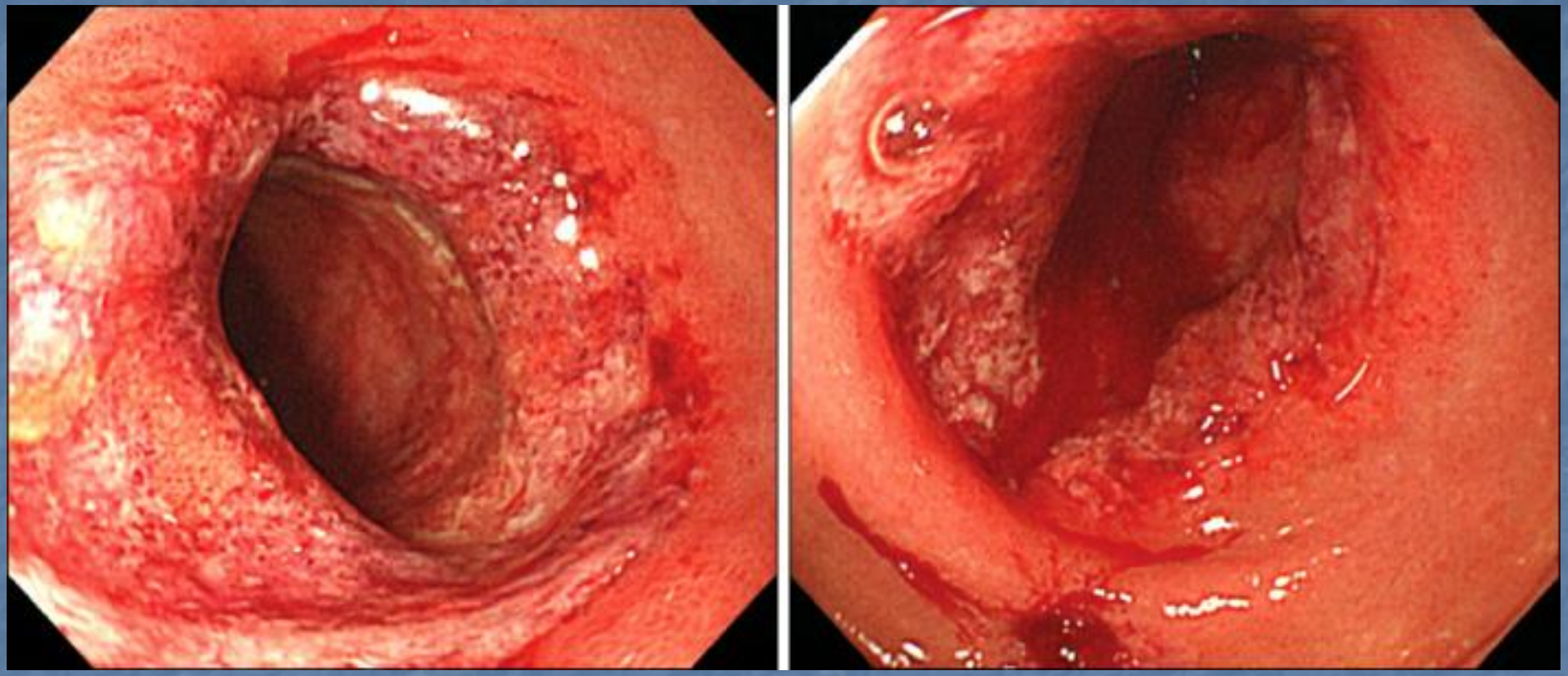

Korean Journal of Gastroenterology 2012

- **Biopsia cutanată este obligatorie în unele cazuri**
- **Aspect de vasculită leucocitoclastică**

PROGNOSTIC, TRATAMENT

- Boală autolimitată – cca 4 spt
- AINS
- Corticoterapie ?
- Renal, adulţi (IRA rar!)

VASCULITELE DE VASE MARI

- ARTERITA CU CELULE GIGANTE
  - ramificaţii de ordinul 2-5 ale aortei
  - artere extracraniale ale capului
  - mai rar aorta
- ARTERITA TAKAYASU
  - aorta şi ramurile mari

ARTERITA
CU
CELULE GIGANTE

boală a adulţilor/vârstnicilor
incidenţă maximă 70-80 ani

ACG este o boală sistemică!

- Boala HORTON – 1932
- aorta – anevrisme !!
- ramurile sale proximale
  - leziuni obstructive
  - extr. superioară – subclavie, axilară brahială
  - extr. inferioara – mai rar – iliaca internă, femurala

- **Forme clinice în ACG*:**
  - **1. Arterita cranială (AC)**
  - **2. Arterita de vase mari + aortita (AVM)**
  - **3. Sindrom inflamator sistemic cu arterită (ISA)**
  - **4. Polimialgie reumatică**

*** adesea sunt asociate**

ARTERITA CRANIALĂ

-CEFALEE, SCALP SENSIBIL

- ATROFIE N.OPTIC

-CLAUDICAŢIE MASETER

-PMR

SINDROM FEBRIL

-FEBRA, FRISON

-TRANSPIRAŢII NOCT.

-ANOREXIE

-DEPRESIE

SINDROM ACG/PMR

ACG/AORTITĂ

-CLAUDICAŢIE BRAŢ

-ABSENŢA PULS

-ANEVRISM AORTĂ

-INSUF.AORTICĂ

-PMR

PMR IZOLATĂ

-DURERI CENTURI

1. ARTERITA CRANIALĂ

- **Mai ales ramurile extracraniene ale ACE (ex. ARTERITA TEMPORALĂ)**
- **Simptome:**
  - **febră**
  - **cefalee / sensibilitate a scalpului/claudicaţie maseter + limbă**
  - **tulburări vizuale**
  - **disfagie, odinofagie**

INCIDENCE OF ARTERITIS IN HEAD AND NECK VESSELS

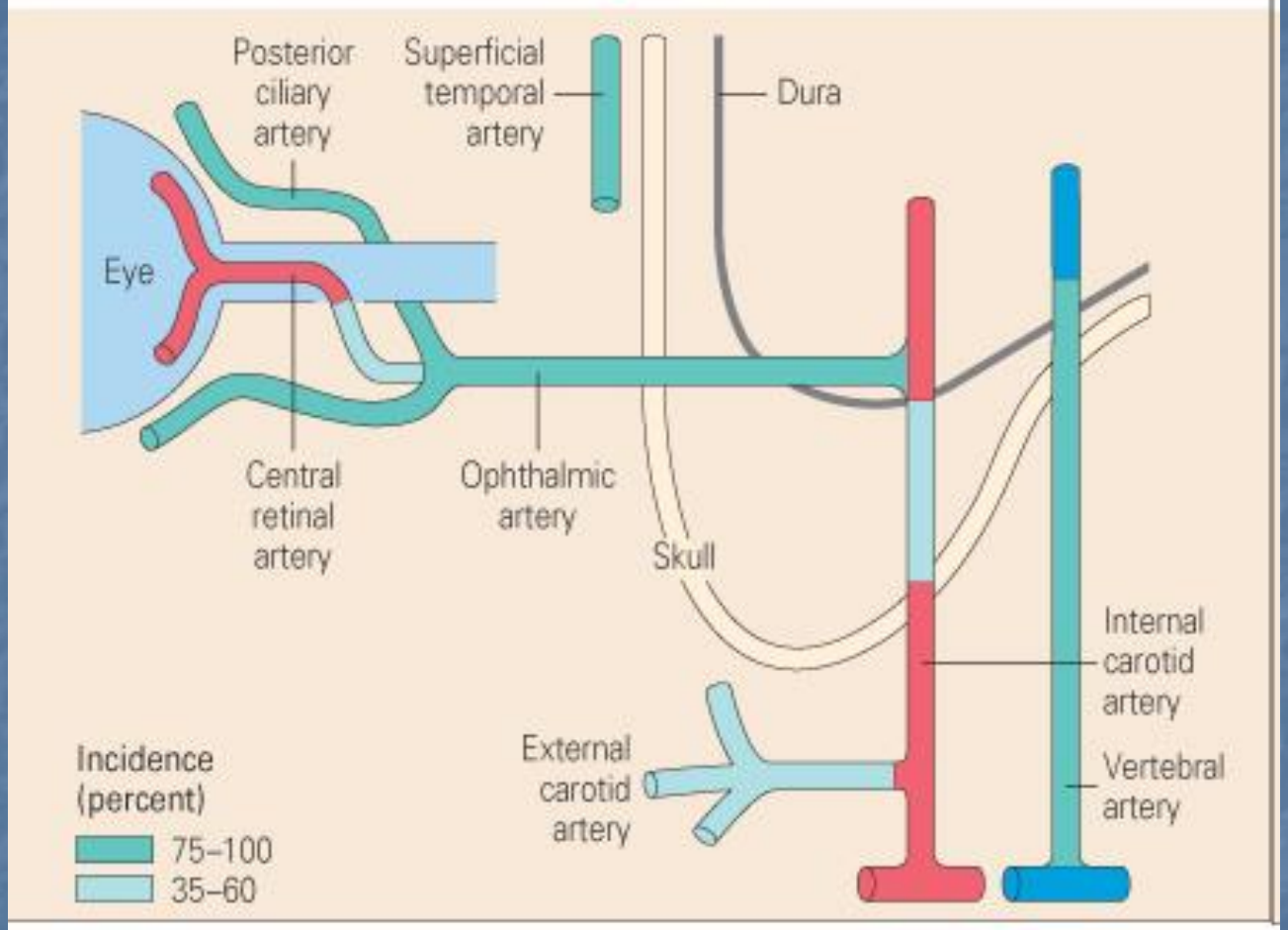

© www.rheumtext.com - Hochberg et al (eds)

DILATAREA ARTEREI TEMPORALE

© www.rheumtext.com - Hochberg et al (eds)

NECROZA SCALPULUI

© www.rheumtext.com - Hochberg et al (eds)

TULBURĂRI VIZUALE ÎN ACG

- **Apar de la debut sau rapid după acesta – 30%**
- **Diplopie tranzitorie, amaurosis fugax pot precede pierderea vederii, dar nu obligatoriu!**
- **Orbire permanentă – 15%**

- **Cauze: - ischemie aa. ciliare posterioare→ AION**
  (*arteritic anterior ischemic optic neuropathy*)
  - ischemie artera oftalmică (ramura a ACI)

TULBURĂRI VIZUALE ÎN ACG

- AION vs NAION (ischemia nonarteritică)
  - NAION mult mai frecventă decât AION
  - cauze NAION: DZ, HTA, sildenafil

- diferenţiere ex. FO
  - discul optic: diam. N, dar palid, alb (AION)
  - discul optic atrofiat, dar coloraţie relativ N (NAION)

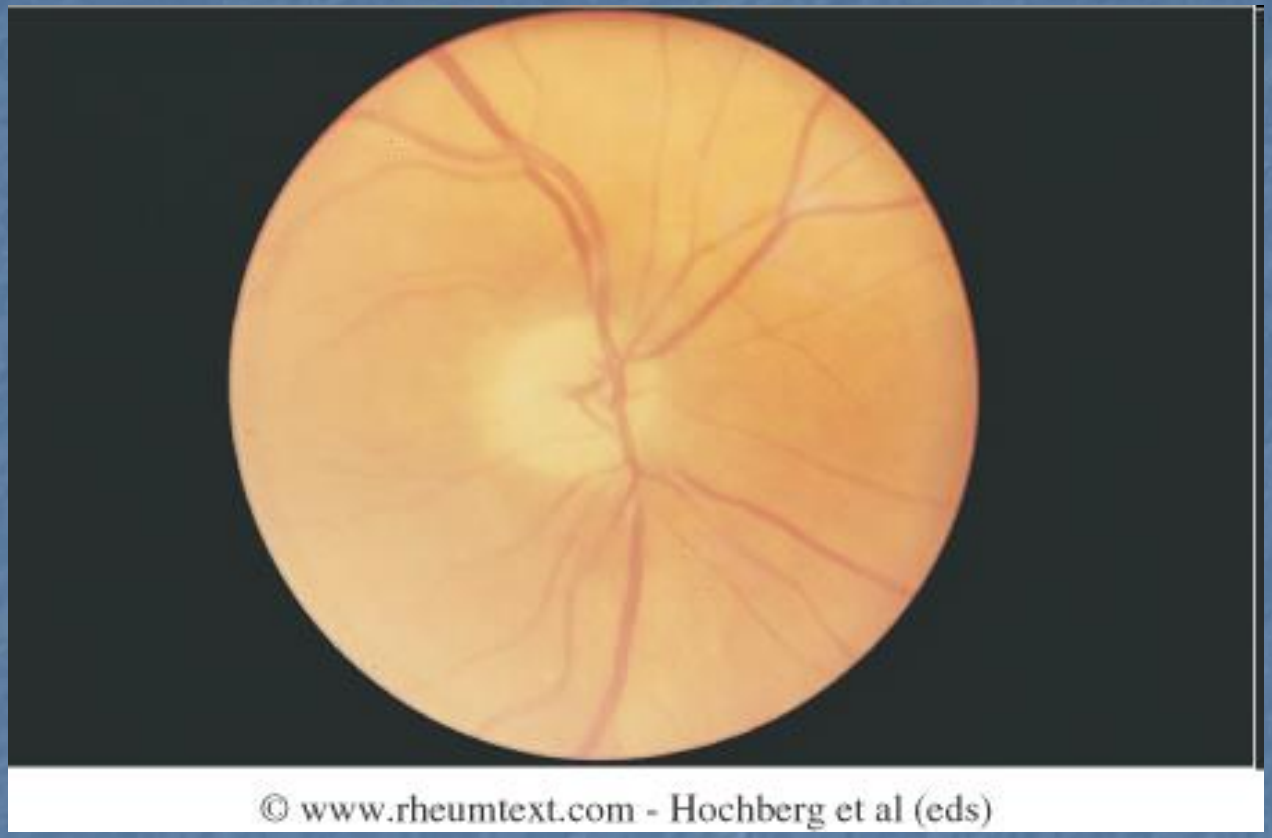

ATROFIE DE NERV OPTI

(prin ischemie arteritică - AION)

All images: Neil R. Miller, MD

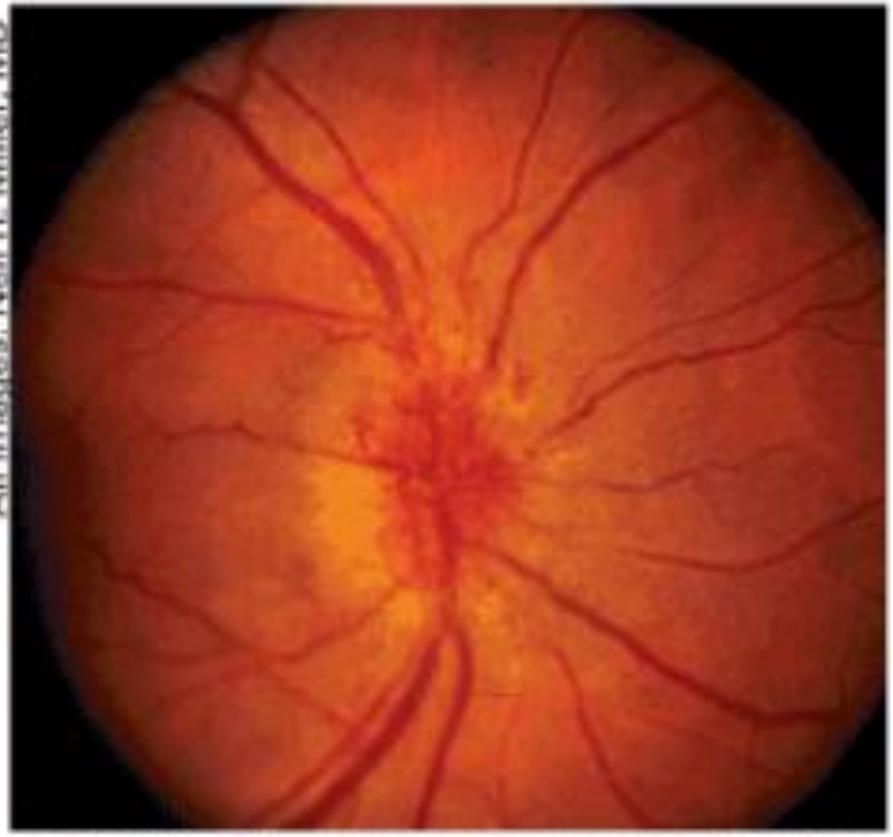

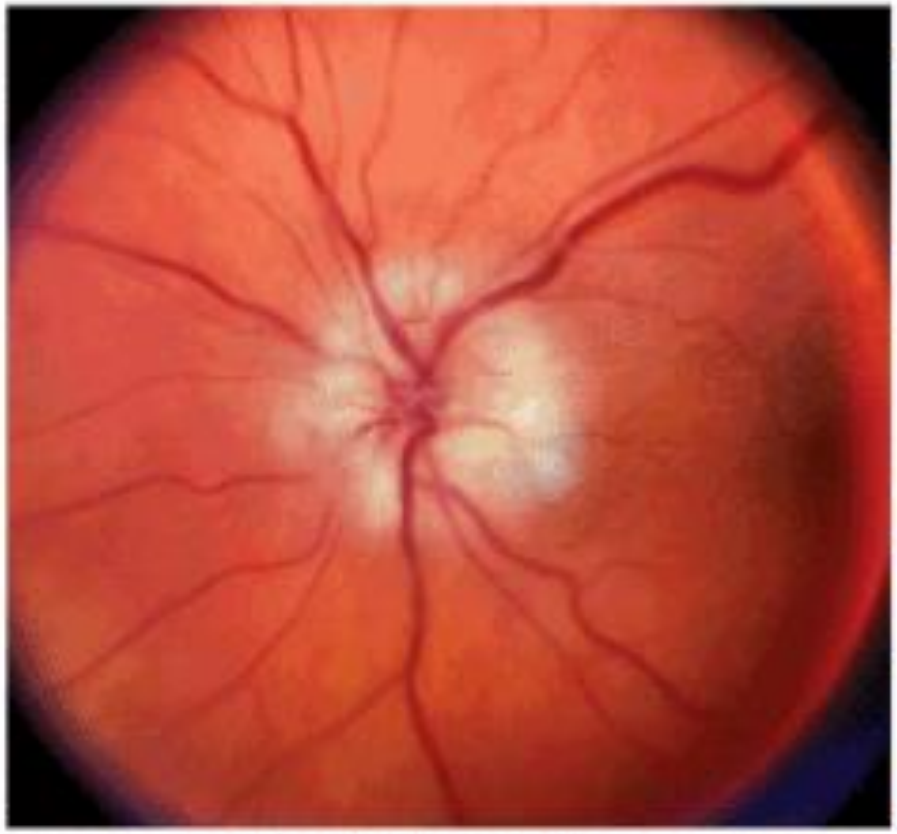

Left: Nonarteritic anterior ischemic optic neuropathy. Note the hyperemic swelling of the optic disc associated with the flame-shaped peripapillary hemorrhage. Right: Arteritic anterior ischemic optic neuropathy. Note the pallid swelling of the optic disc and a peripapillary cotton-wool spot.

EXAMEN CLINIC ÎN ACG

- raport de probabilitate / *likelihood ratio* -

simptom / semn	LR (>10, <0,1)
Claudicaţie membru sup	6
Proeminenţa a. temporale	4.7
Claudicaţie maseteri	4.9
Diplopie	1.72
Puls absent	3.2
Durere a. temporală	3.14
VSH>100	3.11
VSH<40	0.18
CRP ≤2.5	0.38
Doppler: lipsa halo, stenoză, ocluzie	0.2
Halo bilateral	43
Halo unilateral	7.6
Trombocitoza>400.000	3.75

Van der Geest, JAMA Internal Medicine 2020

2. ARTERITA VASELOR MARI

- cel mai frecvent stenoze: subclavie- distal, axilară, brahială (topografie ≠ de b. Takayasu, deşi patogenia este similară)
- sindrom de arc aortic: claudicaţie MS, sd. Raynaud ± modificări trofice, ↓ amplitudine puls, TA ≠

- aortita: 10-20%; mai ales toracală; anevrisme
- posibil anevrisme asimptomatice !
- insuficienţă aortică

© www.rheumtext.com - Hochberg et al (eds)

STENOZA ARTEREI AXILARE

3. SINDROMUL INFLAMATOR SISTEMIC CU ARTERITĂ (SIA)

- **febră (inclusiv FON), stare generala alterată, astenie, inapetenţă, scădere ponderală, depresie**
- **anemie <u>normo</u>/hipocromă normocitară inexplicabilă**
- **≠: infecţii, neoplazii**

4. POLIMIALGIA REUMATICA (PMR):

- 50% din ACG asociază PMR
- 15% din PMR au ACG
- redoare şi dureri în centuri – limitare mişcări, forţa musculară nu pare modificată (dificil de apreciat!)
- artralgii, artrite periferice!
- febră, subfebră
- semne generale ±

SINDROMUL INFLAMATOR

- **VSH – de obicei>50 mm /h, uneori>100 mm/h**
  - ***VSH normal NU exclude ACG/PMR DACĂ există clinica/biopsie tipice***
  - **evenimentele ischemice oculare-mai frecv. la pac. cu VSH=70-100 mm/h la momentul diagnosticului**
  - **metaanaliză în ACG-valoarea medie a VSH=88mm/h**
- **CRP – mai sensibilă decât VSH**
- **combinaţia VSH+CRP crescute→cea mai mare specificitate pt ACG**

- **IL6-mai sensibilă decât VSH - neutilizată în practică !**

Biopsia de arteră temporală

- panarterită segmentară
  - infiltrat inflamator cel puțin în adventice şi medie
- lamina internă fragmentată,distrusă
- ± celule gigante/granulom perilamina internă
  - dacă sunt prezente
    - risc crescut pentru orbire
    - probabilitate crescută pentru asociere cu PMR

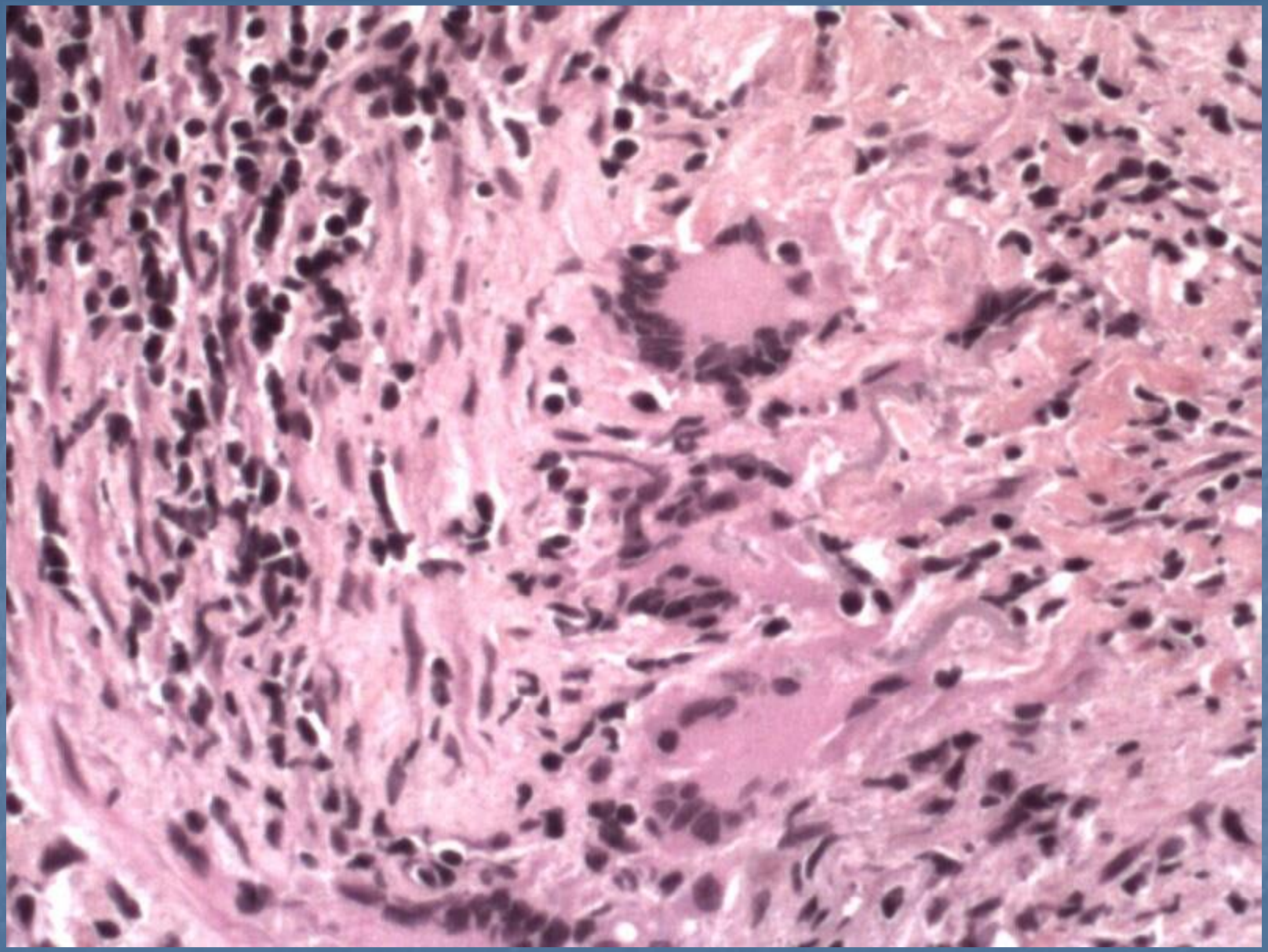

ACG - biopsie de arteră temporală

- infiltrat inflamator, celule gigante prezente -

Biopsia de arteră temporală

- corticoterapia admisă sub 14 zile
  - nu trebuie amânată instituirea terapiei dacă este imperativă!
- 30-40% din cei cu afectare de vase mari au biopsii negative
- biopsii negative la unii pacienţi cu PMR
- complicaţii posibile (0,5%)
  - lezarea nervului facial
  - infecţii, AVC

Ecografia arterei temporale

- rapidă, simplă, neinvazivă
- Doppler color şi duplex, simultane
- "semnul haloului" :
  - hipoecogenitate circumferenţială perivasculară (edemul peretelui vascular)
  - unilateral : Sp=90%; Sn=72%
  - bilateral : Sp=100%; Sn=43%
  - dispare 14 zile tratam / inexistent etape precoce

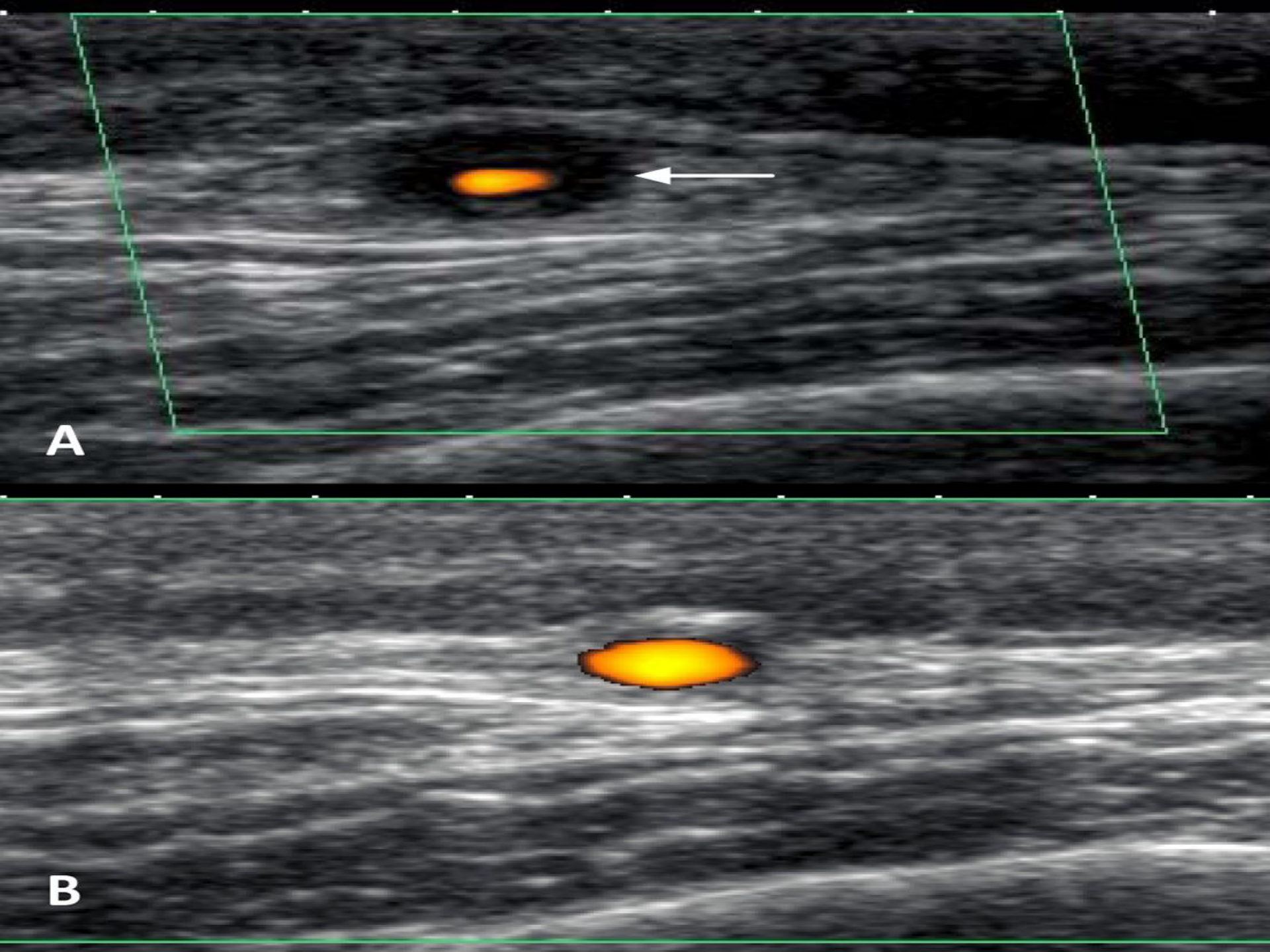
A
B

Imagistica PMR

- ecografia umăr şi şold
  - bursita subdeltoidiană
  - tenosinovita tendonului bicepsului
    - aspecte prezente chiar cu VSH normal!!
    - se recomandă testarea dacă există suspiciune clinică, chiar dacă VSH = N
  - sinovita glenohumerală – rar!
  - sinovită, bursită trohanteriană
- MRI utilitate neclară

Tratament ACG *vs* PMR

ACG	PMR
• **Doza : 40-60mg/zi sau puls 3-5g solumedrol**	• **Doza : 15mg/zi**
• **Răspuns : ischemia – sapt; inflam biologica – zile**	• **Răspuns (clinic şi paraclinic) : 2-4 zile**
• **Durata : toata viata ?**	• **Durata : 1-2 ani**
• **Recădere : risc crescut**	• **Recădere : risc redus**

ARTERITA TAKAYASU
- boala “fără puls” -

- Artere elastice mari – aorta, coronare pulmonare
- Sindrom de arc aortic
- Stenoze, anevrisme
- Femeie tânără
- Inflamaţia sistemică uneori discretă

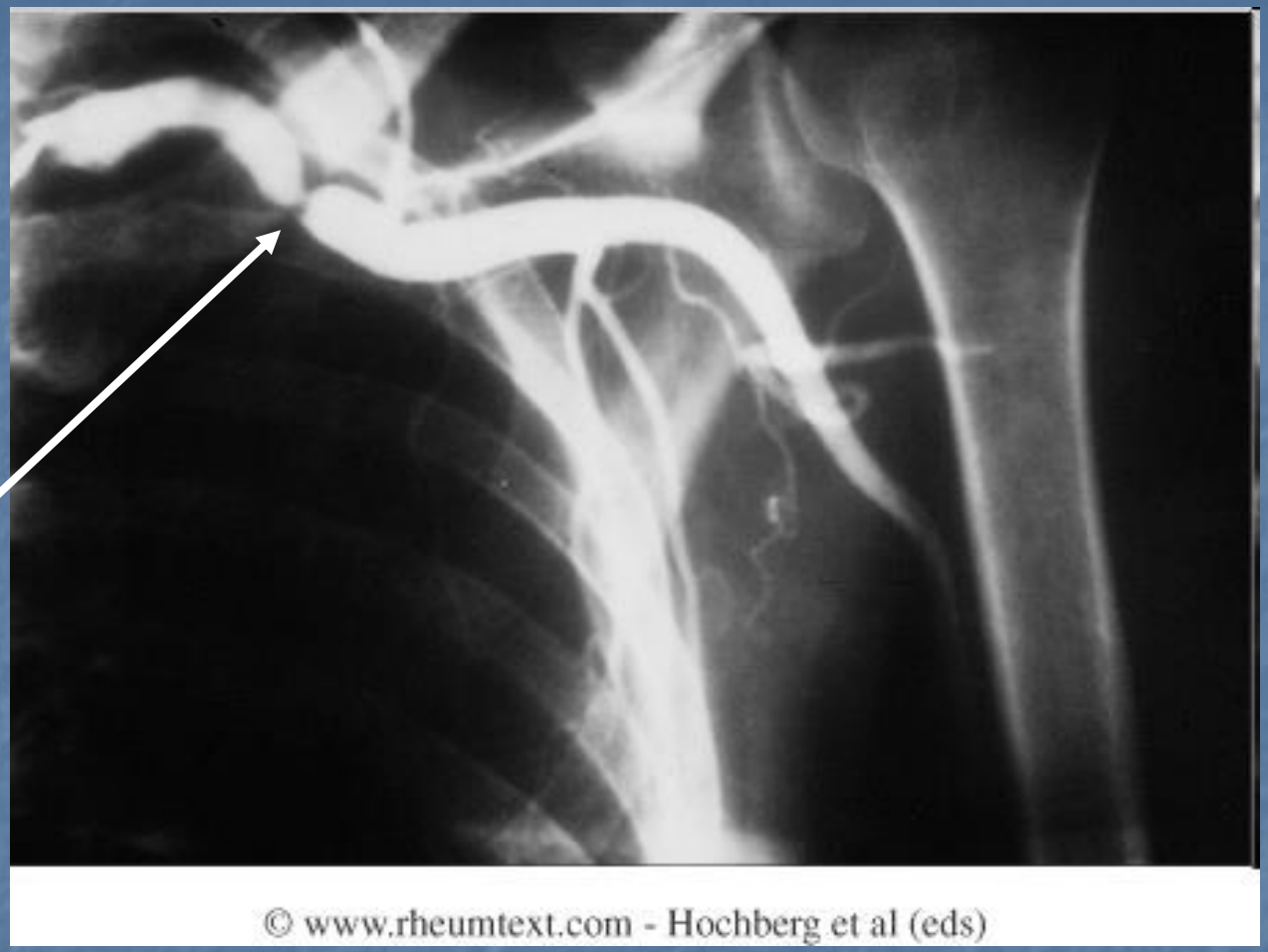

STENOZA ARTEREI SUBCLAVICULARE STÂNGI

STENOZA AORTEI ABDOMINALE

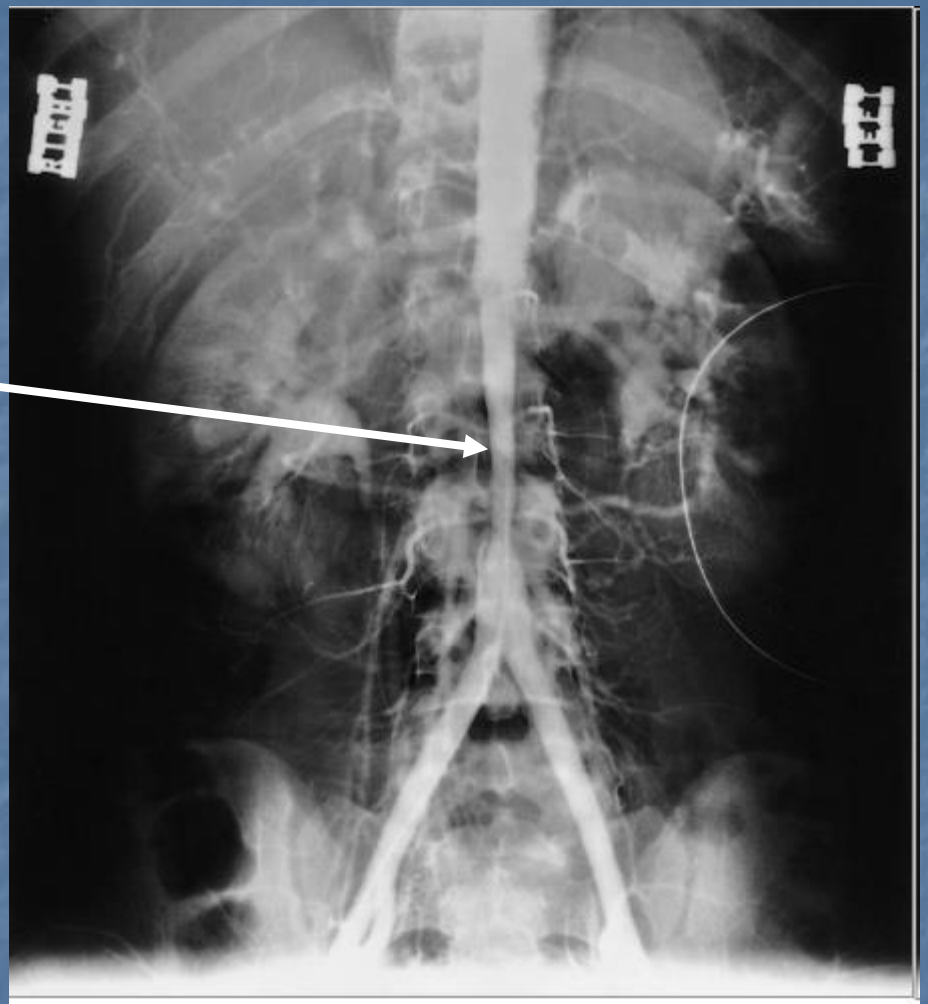

© www.rheumtext.com - Hochberg et al (eds)

ANEVRISM DE ARC AORTIC

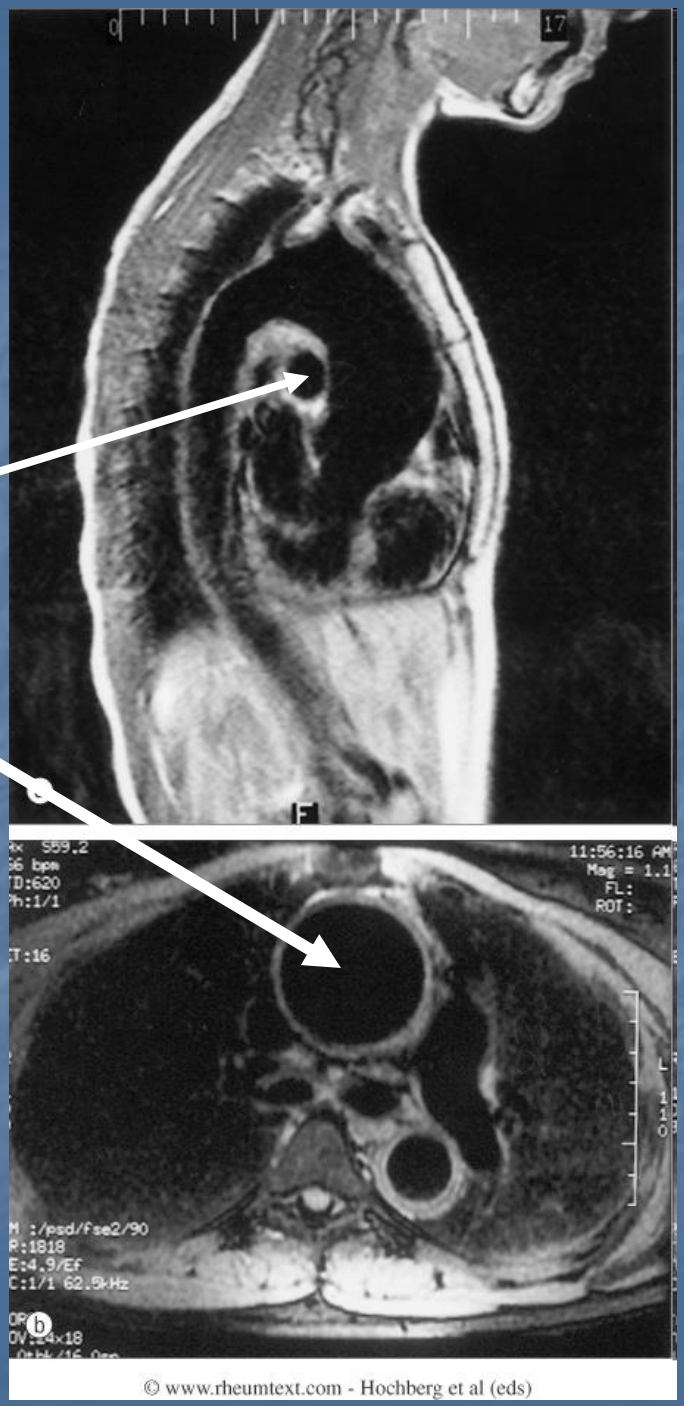

© www.rheumtext.com - Hochberg et al (eds)

ARTERIOGRAFIE PULMONARA

STENOZA

© www.rheumtext.com - Hochberg et al (eds)

- Arteriografie, angioRM
- Pronostic sever
- Corticoterapie, aspirina, MTX

BOALA BEHCET

- International Society Study Group –
- 2013

- **Vasculită A VENELOR MARI, MEDII , MICI (± artere)**

- sex masculin –mai des, predomină forme severe ale bolii
- boală autoimună sau boală autoinflamatorie?
  - asocierea cu sexul masculin
  - HLA B51

- fără aspecte specifice histologice, de laborator sau imagistice
- diagnosticul clinic este cel mai important

Ulceraţii bucale recurente

- cel puţin trei episoade în ultimul an

- plus 2 din următoarele 4

- Două manifestări din patru
- 1.Ulceraţii genitale recurente
  - Edem testicular, epididimită

- 2.Leziuni oculare
  - Uveită anterioară
  - Uveită posterioară
  - Vasculită retiniană

HYPOPYON UVEITIS

- Uveita anterioara -

© www.rheumtext.com - Hochberg et al (eds)

- 3.Afectarea pielii
  - Eritem nodos
  - Noduli acneiformi
  - Papulo-pustule
- 4.Test patergie pozitiv

Test patergie pozitiv

- Tromboze venoase profunde
  - Vena cavă
  - S. Budd-Chiari
  - Venă portă
- Anevrisme arteriale, ruptură aortă
- MANIFESTĂRI NEUROLOGICE

Recapitulare

- Vasculite vase mari
  - Takayasu
  - ACG
- Vasculitele ANCA+
  - Vasculita cu granulomatoză
  - Vasculita cu granulomatoză și eozinofile
  - Poliarterita microscopică
- PAN
- Vasculitele de vase mici
  - IgA
  - crioglobuline

ACG

- 4 fenotipuri clinic
  - A temporala (craniala)
  - Vase mari torace
  - Forma constitutionala
  - Polimialgia

Vasculitele

- Febră, scădere ponderală
- Articulații
- Nefrită
- Plămân
- Nervi periferici

- Vasculitele ANCA+
  - Vasculita cu granulomatoză
    - Granulom HP
    - cANCA (pANCA)
    - Sinusuri, plaman (nodului), rinichi
  - Vasculita cu granulomatoză și eozinofile
    - Eozinofile, astm
    - pANCA
  - Poliarterita microscopică
    - Piele, plaman, rinichi
    - pANCA

- Vasculitele ANCA+
  - Vasculita cu granulomatoză
  - Vasculita cu granulomatoză și eozinofile
  - Poliarterita microscopică
- PAN (anevrisme aa, virus B)
- Vasculitele de vase mici
  - IgA (Henoch=Shonlein, dureri abdominale+hematochezie)
  - Crioglobuline (virus C)

Behcet

- Aftoza bipolara (bucala, genitala)
- Afectare oculara severa
- Test de patergie